

# Granuloma Piogénico na Gravidez: Um Caso Clínico

## *Pyogenic Granuloma in Pregnancy: A Clinical Case*

Diana Ameixa Palma<sup>1</sup>, Bianca Bernardes Silvestre<sup>2</sup>

**Autor Correspondente/Corresponding Author:**

Diana Ameixa Palma [dianameixa@gmail.com]

ORCID: <https://orcid.org/0000-0002-3480-6390>

Medicina Geral e Familiar, Unidade Local de Saúde de Santa Maria, Unidade de Cuidados de Saúde Personalizados Mafra Norte, Mafra, Portugal  
Largo Coronel Brito Gorjão, 2640-465 Mafra

DOI: <https://doi.org/10.29315/gm.857>

**PALAVRAS-CHAVE:** Complicações na Gravidez; Granuloma Piogénico; Gravidez

**KEYWORDS:** Granuloma, Pyogenic; Pregnancy; Pregnancy Complications

Mulher de 37 anos de idade, grávida, sem antecedentes pessoais de relevo, obesa, sob suplementação multivitamínica por gravidez. Apresentava discreta mácula eritematosa, às 23 semanas de gravidez, com cerca de 2 mm de diâmetro, com bordos definidos, no terço superior do sulco naso-labial esquerdo, que associava a escoriação prévia da região afetada.

Às 31 semanas de gestação, em consulta de vigilância de saúde materna, foi observada evolução da anterior lesão. Apresentava nesse momento uma lesão exofítica, lobulada, com pápula eritematosa vermelha pedunculada. À superfície apresentava tom violáceo recoberta de tecido friável com ulceração central hemorrágica, indolor, de evolução rápida, compatível com granuloma piogénico (Fig. 1).

Após parto eutócico foi referenciada a consulta de Cirurgia Plástica para exérese da lesão, onde foi realizada

biópsia excisional cuja histologia confirmou o diagnóstico.

O granuloma piogénico, também conhecido como 'tumor da gravidez' ou 'granuloma gravídico', representa uma hiperplasia benigna dos capilares,<sup>1</sup> caracterizada por um crescimento rápido e uma variação de coloração que pode oscilar entre tons rosados a arroxeados.<sup>2,3</sup> A sua incidência em mulheres grávidas estimase entre 0,5% e 5%,<sup>2-4</sup> podendo manifestar-se com episódios hemorrágicos. Em muitos casos, observa-se uma diminuição parcial ou completa do granuloma piogénico após o parto, pelo que a remoção da lesão deve ocorrer preferencialmente neste período (Fig. 2).<sup>1,2,5</sup>

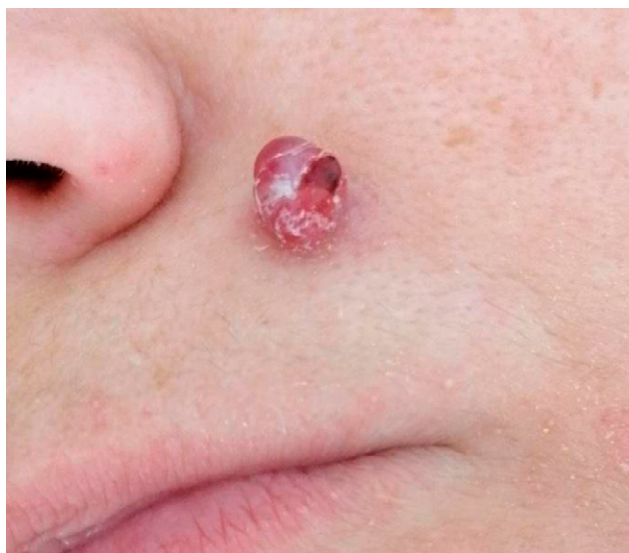
O tratamento geralmente envolve a exérese cirúrgica, especialmente quando a lesão é extensa e sintomática.<sup>1,5</sup> No entanto, a excisão realizada durante a gestação pode resultar em recorrência, principalmente se a remoção for incompleta.<sup>1,5</sup>

1. Medicina Geral e Familiar, Unidade Local de Saúde de Santa Maria, Unidade de Cuidados de Saúde Personalizados Mafra Norte, Mafra, Portugal. 2. Medicina Geral e Familiar, Unidade Local de Saúde de Santa Maria, Unidade de Saúde Familiar Andreas, Mafra, Portugal.

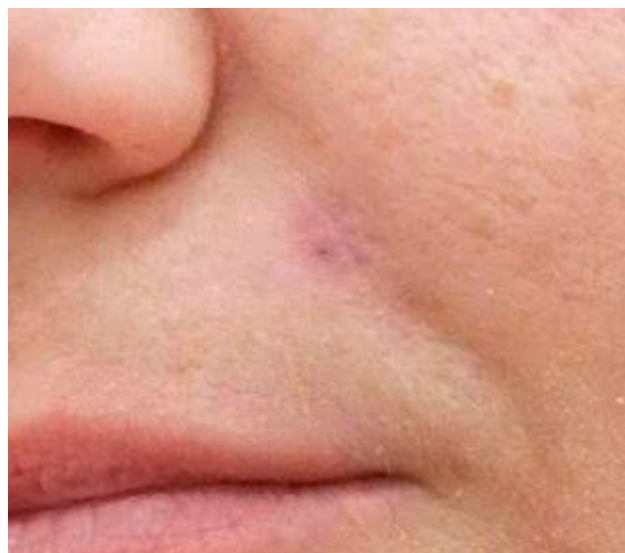Recebido/Received: 2024-11-19 Aceite/Accepted: 2025-10-16. Publicado online/Published online: 2026-01-27. Publicado/Published: 2026-06-09.

© 2026 Gazeta Médica. This is an open-access article under the CC BY-NC 4.0. Re-use permitted under CC BY-NC 4.0. No commercial re-use.

© 2026 Gazeta Médica. Este é um artigo de acesso aberto sob a licença CC BY-NC 4.0. Reutilização permitida de acordo com CC BY-NC 4.0. Nenhuma reutilização comercial.



**FIGURA 1.** Granuloma piogénico pré-cirurgia



**FIGURA 2.** Granuloma piogénico pós-cirurgia

É crucial enfatizar a relevância de um diagnóstico diferencial com outras lesões semelhantes<sup>2</sup> para uma abordagem terapêutica adequada. Isto permite educar os pacientes sobre a natureza fisiológica<sup>3,4</sup> destas alterações relacionadas com a gravidez, de forma a tranquilizar e aliviar a ansiedade que pode estar associada às mesmas.

## DECLARAÇÃO DE CONTRIBUIÇÃO /CONTRIBUTORSHIP STATEMENT

DAP, BBS - Escrita e revisão do artigo.

Todos os autores aprovaram a versão final a ser publicada

DAP, BBS - Writing and revision of the article.

All authors approved the final version to be published

## RESPONSABILIDADES ÉTICAS

**CONFLITOS DE INTERESSE:** Os autores declaram a inexistência de conflitos de interesse na realização do presente trabalho.

**FONTES DE FINANCIAMENTO:** Não existiram fontes externas de financiamento para a realização deste artigo.

**CONFIDENCIALIDADE DOS DADOS:** Os autores declaram ter seguido os protocolos da sua instituição acerca da publicação dos dados de doentes.

**CONSENTIMENTO:** Consentimento do doente para publicação obtido.

**PROVENIÊNCIA E REVISÃO POR PARES:** Não comissionado; revisão externa por pares

## ETHICAL DISCLOSURES

**CONFLICTS OF INTEREST:** The authors have no conflicts of interest to declare.

**FINANCING SUPPORT:** This work has not received any contribution, grant or scholarship.

**CONFIDENTIALITY OF DATA:** The authors declare that they have followed the protocols of their work center on the publication of patient data.

**PATIENT CONSENT:** Consent for publication was obtained.

**PROVENANCE AND PEER REVIEW:** Not commissioned; externally peer-reviewed

## REFERÊNCIAS

1. Lawley L, Levy M. Pyogenic granuloma (lobular capillary hemangioma) UpToDate. [Acesso a 30 Novembro 2023] Disponível em: <https://www.uptodate.com/contents/pyogenic-granuloma-lobular-capillary-hemangioma>
2. Pomeranz MK, Lockwood C. Dermatoses of pregnancy UpToDate. [Acesso a 30 Novembro 2023] Disponível em: <https://www.uptodate.com/contents/dermatoses-of-pregnancy>
3. Motosko CC, Bieber AK, Pomeranz MK, Stein JA, Martires KJ. Physiologic changes of pregnancy: A review of the literature. *Int J Womens Dermatol.* 2017;3:219-224. doi: 10.1016/j.ijwd.2017.09.003.
4. Jafarzadeh H, Sanatkhan M, Mohtasham N. Oral pyogenic granuloma: a review. *J Oral Sci.* 2006;48:167-75. doi: 10.2334/josnusd.48.167.
5. Soutou B, Aractingi S. Skin disease in pregnancy. *Best Pract Res Clin Obstet Gynaecol.* 2015;29:732-40. doi: 10.1016/j.bpobgyn.2015.03.005.